

## **Pengaruh Paparan Uap Anti Nyamuk Elektrik Kandungan *Allethrin* Terhadap Berat dan Warna Hepar Tikus**

**Nurmawanti<sup>1</sup>**  
**Ayly Soekanto<sup>2\*</sup>**

Fakultas Kedokteran Universitas Wijaya Kusuma Surabaya<sup>1</sup>  
Bagian Anatomi Fakultas Kedokteran Universitas Wijaya Kusuma Surabaya<sup>2</sup>  
\*e-mail: Ayly@gmail.com

### **Abstrak**

Penelitian ini bertujuan untuk mengetahui pengaruh paparan uap anti nyamuk elektrik kandungan *allethrin* terhadap berat dan warna hepar tikus. Penelitian menggunakan metode eksperimental dengan pendekatan *the post test only control group design*. Subjek penelitian berupa tikus galur wistar jantan dengan berat badan 150 gram sebanyak 24 ekor yang dibagi dalam 4 kelompok, yaitu kelompok kontrol (P0) tanpa paparan, kelompok 1 (P1) paparan 4 jam perhari, kelompok 2 (P2) paparan 6 jam perhari, dan kelompok 3 (P3) dengan paparan 8 jam perhari. Pada hari ke-30 tikus diterminasi dan dilakukan pembedahan untuk pengambilan organ hepar. Data dianalisis menggunakan SPSS for Windows versi 16. Untuk melihat perbedaan berat badan antar kelompok diuji dengan menggunakan anova, untuk mengamati perubahan warna pada hepar menggunakan uji Kruskal Wallis. Dari hasil uji statistik menunjukkan adanya perbedaan yang bermakna pada berat dan warna hepar antar kelompok yaitu  $\alpha < 0,05$ . Berdasarkan Uji Anova menunjukkan ada perbedaan yang bermakna  $\alpha = 0,034$  dan Uji Kruskal Wallis  $\alpha = 0,013$ . Dapat disimpulkan paparan uap anti nyamuk elektrik yang mengandung *Allethrin* berpengaruh terhadap berat dan warna hepar tikus.

Kata kunci: Uap *Allethrin*, berat dan warna hepar.

## ***The Effect of Anti Mosquito Electric Gas that Consist Allethrin That Influence The Weight and Colour of Rats Liver***

### **Abstract**

*The aim of this research is to know the influence of anti mosquito electric gas that consisted Allethrin to the weight and colour of the rats liver. This research used an experimental method with the post test only control group design. The subject of this research is male rats weight of 150 grams each and total there was 24 rats that were divided to 4 groups. The first one, the control groups (P0) was not given any of the gas, the second one, group 1 (P1) was given the gas for 4 hours everyday, the third one, group 2 (P2), was given for 6 hours and last, group 3 (P3) was given 8 hours everyday. After later, on 30 Th day, the rats were terminated and being put in a surgery to remove their liver. This data was analyzed using SPSS for windows version 16. To see the differences in weight between the groups, it was analyzed using anova, and to obtain the discoloration of the rats liver was analyzed using Kruskal Wallis Test. From the statistic tests, it show that there is significant difference in weight and color of liver in the group that  $\alpha \leq 0,05$ . According Anova Test, it shows that there is a significant difference  $\alpha = 0,034$  and from Kruskal Wallis test  $\alpha = 0,013$ . In the conclusion anti mosquito electric gas that consist Allethrin affects the weight and the color of rats liver.*

**Keywords :** *Allethrin gas, Liver Weight and Color*

## PENDAHULUAN

Indonesia adalah negara yang beriklim tropis. Kondisi ini sangat mendukung perkembangbiakan nyamuk. Dengan demikian dapat berdampak terhadap timbulnya masalah kesehatan bagi masyarakat. Pemakaian anti nyamuk elektrik merupakan jenis yang banyak diminati dalam mengatasi masalah tersebut. *Allethrin* adalah salah satu bahan aktif yang terdapat dalam anti nyamuk dan beresiko merusak kesehatan (1).

Akumulasi inhalasi *allethrin* yang kedalam tubuh menyebabkan kegagalan organ hepar untuk melakukan detoksifikasi secara sempurna. Gangguan pada proses detoksifikasi juga dapat menurunkan kemampuan imun sistem sehingga akan lebih memudahkan terjangkitnya berbagai penyakit. Selain itu akumulasi zat beracun erat hubungannya terhadap terjadinya penuaan dini, serta berbagai penyakit diantaranya : kanker, jantung, kolesterol tinggi, dan gangguan pada kulit (2).

Menurut Juhryyah (2008) melaporkan bahwa pemaparan *allethrin* dalam jangka waktu tertentu dapat menurunkan berat badan dan meningkatkan berat organ hepar pada tikus (3).

Berdasarkan uraian diatas maka peneliti ingin membuktikannya melalui penelitian dengan judul : **Pengaruh Pemaparan Uap Anti Nyamuk Elektrik Kandungan *Allethrin* Terhadap Berat Dan Warna Hepar Tikus.**

Tujuan khusus dari penelitian ini adalah mengamati pengaruh lama pemaparan uap anti nyamuk elektrik yang mengandung *allethrin* yang dikelompokkan menjadi 4, 6, dan 8 jam/per hari selama 30 hari. Selanjutnya diterminasi pada hari ke 30, kemudian diambil heparnya untuk ditimbang, lalu mengamati dan membandingkan perubahan berat dan warna hepar dari setiap kelompok perlakuan.

## METODE PENELITIAN

### Rancangan Penelitian

Penelitian menggunakan metode eksperimental laboratorium, menggunakan

tikus putih galur wistar (*Ratus norvegicus*) sebagai hewan uji.

Tikus dikelompokkan secara acak dalam kandang (40cm x 40cm x 30cm). Tikus pada kelompok perlakuan dan kontrol, dibungkus dengan plastik transparan dan diberi lubang ventilasi. Selanjutnya dipapar dengan anti nyamuk elektrik yang mengandung *allethrin* dengan cara digantung dibagian bawah kandang dengan tujuan agar anti nyamuk tidak dapat dijangkau namun masih terinhalasi oleh tikus.

Penelitian ini dibagi atas empat kelompok perlakuan : kelompok kontrol (P0) merupakan kelompok perlakuan yang tidak diberikan paparan, kelompok 1 (P1) merupakan kelompok dengan memaparkan uap anti nyamuk elektrik mengandung *allethrin* selama 4 jam perhari, kelompok 2 (P2) merupakan kelompok pemaparan uap anti nyamuk elektrik mengandung *allethrin* selama 6 jam perhari, dan kelompok 3 (P3) merupakan kelompok pemaparan uap anti nyamuk elektrik mengandung *allethrin* selama 8 jam perhari.

Pemaparan dilakukan selama 30 hari. Setelah 30 hari tikus diterminasi dengan cara dianestesi menggunakan eter dan dilakukan pembedahan untuk pengambilan organ hepar guna meneliti berat dan perubahan warna yang terjadi.

### Lokasi dan Waktu Penelitian

Penelitian dilakukan di laboratorium Biokimia Fakultas Kedokteran Universitas Airlangga Surabaya pada bulan Juli-Agustus tahun 2015.

### Populasi dan Sampel

Populasi dalam penelitian ini adalah tikus putih galur wistar (*Rattus norvegicus*) dengan kriteria inklusi dan eksklusi sebagai berikut:

1. Kriteria inklusi:
  - a. Tikus dalam keadaan sehat.
  - b. Tikus berjenis kelamin jantan.
  - c. Tikus berusia 60 hari.
  - d. Tikus dengan berat badan antara 100-150 gram.

2. Kriteria eksklusi :
- Tikus cacat atau ada luka pada tubuh.
  - Tikus tidak bergerak aktif selama penelitian.
  - Tikus tidak mau makan selama penelitian.
  - Tikus mati dalam saat penelitian.

Penelitian ini dibagi atas 4 kelompok perlakuan. Dimana masing masing kelompok terdiri atas 6 ekor tikus.. Total sampel seluruhnya adalah 24 ekor, diperoleh menggunakan rumus Federer berikut:

$$(k-1)(n-1) \geq 15$$

#### Variabel Penelitian

Variabel dalam penelitian ini terdiri dari:

- Variabel terikat:
  - Berat hepar
  - Warna hepar
- Variabel bebas: lama pemaparan uap anti nyamuk elektrik

#### Alat dan Bahan Penelitian

##### Alat Penelitian

Alat-alat yang digunakan pada penelitian meliputi kandang (40 cm x 40 cm x 30 cm), tempat makan dan minum hewan, koran, saluran listrik, jam, toples, kapas, alat bedah hewan, papan, timbangan, kertas milimeter, dan kamera.

##### Bahan Penelitian

Bahan-bahan yang digunakan dalam penelitian ini adalah anti nyamuk elektrik yang memiliki kandungan bahan aktif *allethrin*, eter, formalin 10%, dan salin.

#### Teknik Pengukuran Variabel

Setelah terminasi dilakukan pengambilan organ hepar, selanjutnya ditimbang kemudiandirendam dalam formalin 10%. Perubahan warna pada hepardapat dilihat secara langsung yang dianalisa menggunakan metode Novak, Madej, Dziegeil (2007) yaitu:

- Skor 0: tidak ada perubahan warna.
- Skor 1 : perubahan warna rendah.
- Skor 2: perubahan warna sedang.
- Skor 3: perubahan warna kuat.

#### Rancangan Analisis

Data yang diperoleh dianalisis menggunakan *SPSS for Windows* versi 16., Uji beda antarkelompok menggunakan Anova satu arah, sedangkan untuk menganalisis perubahan warna hepar dengan uji Kruskal Wallis

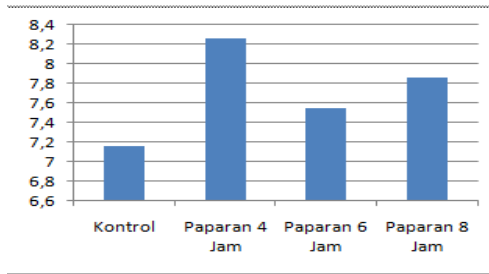
#### HASIL PENELITIAN

##### Berat organ Hepar

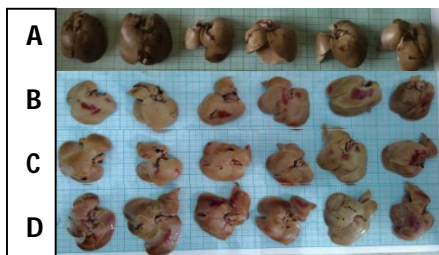Berat rata rata organ hepar pada kelompok kontrol (P0) sebesar 7,16 gram, kelompok perlakuan 1 (P1) sebesar 8,26 gram, kelompok 2 (P2) sebesar 7,55 gram, dan kelompok perlakuan 3 (P3) sebesar 7,86 gram. Semua tersaji pada tabel dan gambar dibawah ini:

**Tabel 1.** Hasil pengumpulan data berat organ hepar tikus

Kelompok	Berat Organ (gram)						Total	Rata-rata
	I	II	III	IV	V	VI		
kontrol	7.04	8.09	7.04	7.04	6.86	6.90	42.97	7.16
perlakuan 1	7.53	9.46	9.04	8.72	7.50	7.30	49.55	8.26
perlakuan 2	7.20	8.27	7.15	7.80	7.53	7.36	45.31	7.55
perlakuan 3	7.50	7.44	8.55	8.20	8.00	7.44	47.13	7.86



**Gambar 1.** Diagram perbandingan rerata berat organ hepar antar kelompok perlakuan



**Gambar 2.** Warna hepar di setiap kelompok. (A). Kelompok P0; (B) P1; (C) P2; dan (D) P3

Gambar 2 di atas menunjukkan bahwa pemaparan obat anti nyamuk elektrik yang mengandung *allethrin* secara makroskopis dapat mempengaruhi perubahan warna organ hepar pada tikus. Berikut tabel mengenai hasil penilaian perubahan warna organ hepar berdasarkan kriteria yang telah ditentukan.

Pada Tabel 2. terlihat bahwa pada kelompok kontrol P0 (kelompok tanpa pemaparan) tidak terjadi perubahan warna yang bermakna karena tikus dalam keadaan sehat. Pada kelompok perlakuan 1 (P1) umumnya menunjukkan skor 2 yang bermakna telah terjadi perubahan warna. Kelompok perlakuan 2 (P2) menunjukkan skor yang bervariasi tetapi warna dominan skornya adalah 2. Kelompok perlakuan 3 (P3) menunjukkan skornya juga bervariasi karena terdapat satu sampel yang berskor 3 berarti hampir semua bagian pada organ hepar berwarna merah.

**Tabel 2.** Data warna organ hepar tikus

Kelompok	Scor Warna Organ						Jumlah			
	I	II	III	IV	V	VI	Normal	Warna Rendah	Warna Sedang	Warna Kuat
kontrol	0	0	0	0	0	0	6	-	-	-
perlakuan 1	2	0	2	2	2	2	1	-	5	-
perlakuan 2	0	2	1	1	2	2	1	2	3	-
perlakuan 3	1	1	2	2	0	3	1	2	2	1

### Analisis Data

#### Berat organ Hepar

Pada (Gambar 1) perbandingan rata-rata berat organ hepar pada tiap kelompok membuktikan bahwa pemaparan uap anti nyamuk elektrik yang mengandung *allethrin* menyebabkan perubahan pada berat organ hepar. Untuk mempertajam dugaan tersebut dilanjutkan analisis menggunakan uji anova satu arah, berikut hasilnya:

**Tabel 3.** Uji Anova satu arah

Berat	ANOVA				
	Sum of Squares	Df	Mean Square	F	Sig
Between Groups	3.884	3	1.295	3.523	0.034
Within Groups	7.351	20	0.368		
Total	11.236	23			

Uji Anova satu arah untuk menganalisis berat organ hepar menunjukkan hasil yang signifikan dengan  $\alpha$  sebesar 0,034 ( $0,034 < 0,05$ ), maka  $H_0$  ditolak, dengan demikian dapat disimpulkan bahwa pemaparan *allethrin* dalam jangka waktu tertentu dapat meningkatkan berat pada organ hepar yang diduga menyebabkan perubahan makroskopisnya. Selanjutnya dilakukan Uji *Least Significance Different* (LSD) untuk mengetahui beda antar kelompok.

**Tabel 4.** *Least Significance Different* (LSD)

Kelompok Perlakuan	Sign (P)	Keterangan ( $\alpha=0.05$ )
P0:P1	0.005	Signifikan ( $P<\alpha$ )
<b>P0 : P2</b>	0.278	tidak signifikan
<b>P0 : P3</b>	0.062	tidak signifikan
<b>P1 : P3</b>	0.263	tidak signifikan
<b>P2 : P3</b>	0.396	tidak signifikan
<b>P1 : P2</b>	0.057	tidak signifikan

Hasil uji LSD diatas menunjukkan bahwa hanya kelompok P0 dengan kelompok P1 yang menunjukkan beda yang signifikan ( $\alpha=0,005$ ).

### Warna organ hepar

Penilaian terhadap perubahan warna organ hepar menggunakan Skala ordinal yang dianalisis menggunakan uji non-parametrik berupa Kruskal-Wallis. Uji Kruskal-Wallis bertujuan untuk menguji hipotesis bahwa beberapa sampel *independent* berasal dari populasi yang sama (6). Berikut tabelnya:

**Tabel 5.** Tes Statistik Uji Kruskal-Wallis

Tes Statistik	
	Warna
Chi-Square	10.705
Df	3
Asymp.Sig	0.013

Tabel diatas menunjukkan  $\alpha$  sebesar 0,013, dengan kata lain ( $0,013 < 0,05$ ) yang artinya  $H_0$  ditolak. Kesimpulan yang diperoleh adalah ada perbedaan antar

kelompok perlakuan. Selanjutnya untuk mengetahui perbedaan antar kelompok dilakukan uji perbandingan berganda Mann-Whitney. Hasil uji Mann-Whitney tersedia dalam tabel 5.

Tabel 6 menjelaskan bahwa terdapat perbedaan antara kelompok kontrol (P0) dengan kelompok perlakuan (P1), P0 dengan P2, serta P0 dengan P3, yang ditandai dengan  $\alpha = 0,015$  ( $p<\alpha$ ).

**Tabel 6.** Tes statistik uji Mann-Whitney

Kelompok Perlakuan	Sign (P)	Keterangan ( $\alpha=0.05$ )
P0:P1	0.015	Signifikan ( $P<\alpha$ )
<b>P0 : P2</b>	0.015	Signifikan ( $P<\alpha$ )
<b>P0 : P3</b>	0.015	Signifikan ( $P<\alpha$ )
<b>P1 : P3</b>	0.699	tidak signifikan
<b>P2 : P3</b>	0.818	tidak signifikan
<b>P1 : P2</b>	0.294	tidak signifikan

## PEMBAHASAN

### Berat organ hepar

Berdasarkan penelitian yang telah dilakukan melalui pemaparan uap anti nyamuk elektrik yang mengandung *allethrin* terhadap kelompok-kelompok hewan coba menunjukkan bahwa rata-rata berat organ hepar antar kelompok adalah berbeda-beda. Kelompok (P0) memiliki rata-rata berat hepar sebesar 7,16 gram, sedangkan untuk (P1) didapatkan hasil sebesar 8,26 gram. Pada (P2) didapatkan hasil sebesar 7,55 gram, sedangkan untuk kelompok (P3) menunjukkan hasil 7,86 gram.

Data diatas menerangkan bahwa rata – rata berat organ hepar mengalami peningkatan pada tiap-tiap kelompok perlakuan, dibandingkan dengan kelompok kontrol. Hal ini dimungkinkan oleh respon sel hepar *pasca* pemaparan anti nyamuk yang mengandung *allethrin* menyebabkan degenerasi bahkan sampai pada kematian sel, bila pemaparan tidak dihentikan. Menurut Rusmiati dan Lestari (2004) bahwa lesi yang timbul akibat

terpapar insektisida sintetik kelompok piretroid menyebabkan degenerasi sel pada organ hepar. Degenerasi yang timbul meliputi degenerasi berbutir, degenerasi lemak dan sampai pada tahap nekrosis (kematian sel). Degenerasi yang terjadi sebagai pertanda adanya zat yang bersifat toksik pada organ hepar (7).

Berat pada organ hepar yang meningkat menandakan bahwa hepar masih dalam keadaan degenerasi. Degenerasi sel sering diartikan sebagai kehilangan struktur normal sel sebelum kematian sel. Hal ini menjadi petanda awal terjadinya kerusakan pada sel yang disebabkan oleh toksin. Degenerasi hidropik merupakan degenerasi umum yang timbul akibat pemaparan insektisida *allethrin* dan dapat diketahui melalui pemeriksaan mikroskopis, dalam hal ini terjadi peningkatan jumlah air dalam sel yang menyebabkan sitoplasma dan organel sel tampak membengkak dan bervakuol.

Hasil penelitian menunjukkan bahwa rata-rata berat organ hepar tikus dari masing – masing kelompok perlakuan relatif lebih besar bila dibandingkan dengan kelompok kontrol. Rata-rata berat hepar yang paling tinggi terdapat pada kelompok perlakuan 1 (P1). Hal tersebut dapat diartikan bahwa kelompok (P1) yang dipapar oleh *allethrin* selama 4 jam selama 30 hari, menunjukkan perbedaan yang signifikan pada rata-rata berat organ hepar bila dibandingkan dengan control (P0)

Sel mempunyai kemampuan untuk beradaptasi terhadap kondisi yang tidak menguntungkan bagi dirinya, baik secara struktural maupun fisiologis (8). Seperti tampak pada kelompok (P2) menunjukkan rata-ratanya yang lebih rendah bila dibandingkan dengan rata-rata berat organ hepar pada kelompok (P1). Rata-rata berat organ hepar pada P2 lebih tinggi daripada P0. Hal ini menegaskan bahwa pemaparan anti nyamuk elektrik yang mengandung *allethrin* memberi pengaruh terhadap perubahan rata-rata berat organ hepar pada tikus.

Pada kelompok (P3) yaitu kelompok tikus yang dipapar uap anti nyamuk elektrik kandungan *allethrin* selama 8 jam

perhari. Lama pemaparan tersebut merupakan pemakaian efektif anti nyamuk elektrik maka hasil yang diperoleh menunjukkan rata-rata berat organ hepar yang lebih besar daripada rata-rata berat organ hepar pada (P2) rata-ratanya yang lebih tinggi daripada (P0). Hal ini sesuai dengan pernyataan bahwa intensitas paparan suatu zat terhadap suatu organ ditingkatkan maka akan menimbulkan perubahan morfologis dan fungsi, dan perubahan tersebut umumnya bersifat *reversible* (9).

Terjadinya degenerasi dipengaruhi oleh beberapa hal antara lain fungsi imunologis, nutrisi, dan ada tidaknya trauma. Saat fungsi imunologis menurun kemampuan tubuh untuk menghalau berbagai macam gangguan akan berkurang. Nutrisi yang kurang baik akan mengakibatkan metabolisme terganggu, sedangkan adanya trauma mengharuskan tubuh beradaptasi untuk mencapai keadaan yang homeostasis (10). Hal tersebut yang menjadi mengapa rata-rata berat organ hepar tertinggi terjadi kelompok (P1).

Hasil uji anova satu arah juga mendukung bahwa pemaparan *allethrin* dalam jangka waktu tertentu dapat mempengaruhi perubahan makroskopis seperti peningkatan berat pada organ hepar tikus dengan  $\alpha = 0,034$  ( $0,034 < 0,05$ ).

### Warna organ hepar

Pada penelitian ini diperoleh data bahwa kelompok kontrol tidak menunjukkan perubahan warna pada organ hepar. Hal ini membuktikan bahwa tikus pada kelompok kontrol (P0) merupakan tikus yang sehat. Pada kelompok (P1) menunjukkan ada satu sampel yang memperoleh skor 0 dan lima sampel yang memperoleh skor 2. Pada kelompok perlakuan 2 menunjukkan ada satu sampel yang memperoleh skor 0, dua sampel memperoleh skor 1, dan tiga sampel memperoleh skor 2. Selanjutnya pada kelompok (P3) menunjukkan ada satu sampel yang memperoleh skor 0, dua sampel memperoleh skor 1, dua sampel

memperoleh skor 2, serta satu sampel memperoleh skor 3.

Perubahan warna pada organ hepar dari semua kelompok perlakuan (P1, P2, P3) menunjukkan perbedaan yang bermakna, sehingga diduga terjadi suatu ke-abnormalan. Organ hepar yang normal berwarna merah kecoklatan, permukaannya licin dan konsistensinya kenyal, sedangkan hepar yang abnormal mengalami perubahan warna seperti berbintik-bintik sampai terdapat kista (11). Adanya warna merah kehitaman atau belang pada organ hepar setelah pemaparan *allethrin* menunjukkan terjadinya kongesti (3).

Kongesti adalah berlimpahnya darah di regio tertentu. Jika dilihat dengan mata telanjang, maka daerah jaringan atau organ yang mengalami kongesti berwarna lebih merah karena bertambahnya darah didalam jaringan tersebut. Secara mikroskopis, kapiler-kapiler dalam jaringan yang hiperemia terlihat melebar dan penuh berisi darah (12). Beberapa faktor yang mempengaruhi terjadinya kongesti antara lain; dilatasi arteriol, penyumbatan pembuluh darah, kekurangan oksigen, dan obstruksi (13).

Hasil uji statistik Mann-Whitney, perubahan warna hepar menunjukkan bahwa terdapat perbedaan antara kelompok kontrol dengan kelompok perlakuan 1, kelompok kontrol dengan kelompok perlakuan 2, serta kelompok kontrol dengan kelompok perlakuan 3. Signifikansi sebesar 0,015 ( $0,015 < 0,05$ ). Oleh karena itu hipotesisnya yang menyatakan bahwa pemaparan anti nyamuk *allethrin* mempengaruhi warna dan perubahan pada organ hepar dapat dibuktikan.

## KESIMPULAN

1. Terjadi peningkatan berat organ hepar pada kelompok perlakuan, P1, P2 dan P3, hal ini diduga akibat terjadinya degenerasi hidropik.
2. Terjadinya perubahan warna pada organ hepar, pada kelompok perlakuan P1, P2, P3 diduga akibat terjadinya kongesti.

## DAFTAR PUSTAKA

1. Wahyuningsih S, 2009. Pengaruh Vitamin C dan E terhadap Jumlah Eritrosit dan Kadar Hemoglobin Darah Tikus Putih yang Dijejas Antinyamuk Elektrik. *Skripsi*. Jurusan Biologi, Fakultas Matematika dan Ilmu Pengetahuan Alam, Universitas Negeri Semarang, Semarang.
2. Christijanti W, Utami NR, dan Iswara A, 2010. Efek Pemberian Antioksidan Vitamin C Dan E Terhadap Kualitas Spermatozoa Tikus Putih Terpapar Allethrin. *Biosantifika* No 2 Vol 01. Hal 18-19
3. Juhryyah S, 2008. Gambaran Histopatologi Organ Hepar dan Ginjal Tikus Pada Intoksikasi Akut Insektisida (Metofluthrin, D-Phenothrin, D-Allethrin) Dengan Dosis Bertingkat. *Skripsi*. Fakultas Kedokteran Hewan. Institut Pertanian Bogor. Hal 19-20, 32
4. Faustine, 2009. Efek Neuroterapi Ekstrak Air Akar *Acalypha Indica* Linn Dosis 10 dan 15 Mg Secara Eks Vivo Pada Saraf Otot Gastrocnemius Katak Bufo Melanostictus Schneider. *Skripsi*. Jurusan Pendidikan Dokter Umum. Fakultas Kedokteran. Universitas Indonesia. Hal 20
5. Novak M, Madej JA, and Dziegieil P, 2007. Intensity of Cox 2 Expression in Cell of Soft Tissue Fibrosarcomas in Dog As Related to Grade of Tumor Malignation. *Bull Vet inst Pulawy*. Vol.51 hal 275-279
6. Nawangsari T, 2013. Perbandingan Berganda Sesudah Uji Kruskal-Wallis. *Makalah*. Pendidikan Matematika. FKIP UNIROW. Tuban. Hal 248
7. Rusmiati dan Lestari A, 2004. Struktur Histologis Organ Hepar dan Ren Mencit (*Mus Musculus L*) Jantan Setelah Perlakuan Dengan Ekstrak Kayu Secang (*Caesalpinia sappan L*). Vol 1 No.1. Hal 23-30

8. Budi ES, Maulina EP, Rahayu HL, Sari INI, Fauziya LI, Susiyanti R, dan Dewi SAK, 2015. Adaptasi, Jejas, dan Kematian Sel. *Makalah*. Fakultas Ilmu Keperawatan. Universitas Indonesia. Hal 01
9. Astuti UNW. 2006. Pemanfaatan mindi (*Melia azedarach* L.) sebagai anti parasit *Trypanosoma evansi* dan dampaknya terhadap struktur jaringan hepar dan ginjal mencit. Fakultas Biologi. Universitas Gajah Mada. Yogyakarta.
10. Clive, R. Taylor. 2005. Patologi Anatomi. Jakarta: ECG. Hal 14
11. Rita, D. 2008. Gambaran Makroskopis dan Mikroskopis Hepar Ginjal Akibat Pemberian Plumbum Asetat. *Tesis*. Pascasarjana Universitas Sumatera Utara. Medan. Hal 43
12. Ibnu, Ismi. 2010. Gangguan Sirkulasi Patologis. *Makalah*. Universitas Hasanuddin. Makasar. Hal 01
13. Adhicky. 2013. Histologi Kongesti. *Makalah*. Politeknik Kesehatan. Banten. Hal 14